

SPENR

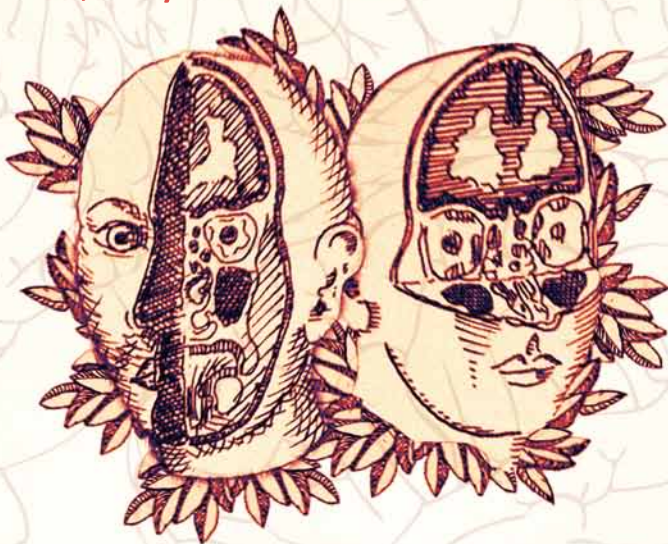
XXXIX REUNIÓN ANUAL (SENR)
Sociedad Española de Neurorradiología

VI CONGRESO NACIONAL (SPNR)
Sociedade Portuguesa de Neurorradiologia

2010 BADAJOZ

11,12 y 13 de NOVIEMBRE

PROGRAMA



CARTA PRESENTACIÓN


Se va a realizar en la ciudad de Badajoz la XXXIX Reunión de la Sociedad Española de Neurroradiología durante los días 11-13 de Noviembre de 2010. Para su celebración, el Comité Organizador, presidido por la Dra. M^o Ángeles Fernández Gil, ha elegido el Palacio de Congresos de Badajoz, ubicado en pleno corazón histórico de la ciudad y que dispone de unas magníficas dependencias enclavadas en la antigua plaza de toros.

Por primera vez la Reunión de la Sociedad Española de Neurroradiología (SENR) se va a celebrar de forma conjunta con la Sociedade Portuguesa de Neurroradiologia (SPNR), lo que le da una especial relevancia científica, y que permitirá, sin duda, estrechar relaciones personales y profesionales entre los miembros de ambas sociedades.

El Comité Científico de la Reunión ha elaborado un programa científico muy atractivo que incluye un Curso Monográfico pre-Reunión dedicado a la patología raquimedular. La participación de profesores extranjeros de reconocido prestigio tanto en el campo de la Neurroradiología Diagnóstica como Intervencionista como los Prof. Paul Parizel o Teresa Victoria, hará sin duda aún más interesante esta Reunión hispano-portuguesa.


Desde las junta directivas de la SENR y de la SPNR invitamos a todos los socios de ambas sociedades y a los neurroradiólogos en general españoles y portugueses, a asistir y participar activamente en esta Reunión conjunta, a la que auguramos un gran éxito.

Atentamente,



Alex Rovira

Presidente de la Sociedad Española de Neurroradiología (SENR). www.senr.org



Augusto Goulao

Presidente de la Sociedade Portuguesa de Neurroradiologia (SPNR) www.spnr.org



COMITÉS

Comité Organizador

M. Ángeles Fernández Gil

Presidente

Ramón Palacios Bote

Vicepresidente

Ana Isabel Romero López

Secretaría

Román González-Carpio

Paloma Rincón Rodera

Juan Pablo Alejo González

Dámaso Villa Mínguez

Luis Fernández Alarcón

Vocales

Comité Científico

Nuria Bargalló

Pedro Vilela

Presidentes

Alejandro González García

Arantxa Royo Orejas

Augusto Goulão

Beatriz Mateos Goñi

Fernando Fortea Gil

Luís Pedro Melo Freitas

Margarida Ayres Basto

Nuno Canto-Moreira

M. Ángeles Fernández Gil

Vocales

Comité de Honor

Dña. María Jesús Mejuto Carril

Consejera de Sanidad y Dependencia de Extremadura

D. José María Vergeles Blanca

Director General de Gestión del Conocimiento y Calidad

Sr. D. Ceciliano Franco Rubio

Gerente Servicio Extremeño de Salud

D. Emilio Doblaré Castellano

Gerente del Área de Salud de Badajoz

D. Vicente Alonso Núñez

Director de Atención Sanitaria

Dña Francisca Lourdes Marqués Pérez

Directora Médica de Atención Especializada del Hospital Infanta Cristina

CURSO PRECONGRESO

Actualización en la patología raquimedular

Jueves 11 Noviembre

BLOQUE 1

- 09:00-09:10 Presentación
- 09:10-09:40 Correlación radiológica-patológica de la columna lumbar
Dr. Martín Zauner. UDIAT - Sabadell - Barcelona
- 09:40-10:10 Protocolo de actuación del dolor lumbar
Dra. María Luisa Franco. Hospital de Cruces. Bilbao
- 10:10-10:40 Diagnóstico de malformaciones congénitas espinales prenatales y perinatales
Dra. Teresa Victoria. Children Hospital of Philadelphia. USA
- 10:40-11:00 Inauguración oficial
- 11:00-11:20 Café

BLOQUE 2: MÉDULA

- 11:20-11:50 Diagnóstico diferencial y algoritmo diagnóstico de los brillos medulares
Dr. Alex Rovira. Hospital Universitario Vall d'Hebrón. Barcelona
- 11:50-12:20 Diagnóstico, clasificación y tratamiento de las malformaciones durales espinales
Dra. Sonia Mosteiro. Complejo Hospitalario Universitario A Coruña
- 12:20-12:50 Técnicas avanzadas en médula espinal: Difusión tensor, DWI, Angio espinal, espectroscopia, SWI.
Dr. Juan Álvarez-Linera. Hospital Ruber Internacional. Madrid
- 12:50-13:20 Tratamiento de la lesión medular con células madre
Dr. Carlos Lima. CHLO-Hospital Egas Moniz. Lisboa, Portugal
- 13:20-16:00 Comida

BLOQUE 3: COLUMNA

- 16:00-16:30 Biomecánica de la columna operada
Dr. Frederic Font. Hospital de Bellvitge. Barcelona
- 16:30-17:00 Instrumentación vertebral de la columna operada
Aspectos que debe valorar el neurorradiólogo
Dra. Eloisa Santos. POVISA. Vigo - Pontevedra
- 17:00-17:30 Controversias en la utilización de diferentes tipos de cemento en la vertebroplastia
Dr. Antonio Pérez Higuera. Fundación Jiménez Díaz. Madrid
- 17:30-18:00 Revisión bibliográfica de la efectividad de la vertebroplastia y de la cifoplastia
Dr. Fernando Quintana. Hospital Universitario Marqués de Valdecilla. Santander

REUNIÓN DE LA SENR

Viernes 12 de Noviembre

CABEZA-CUELLO

09:00-09:30 Dismorfia facial: diagnóstico neurorradiológico como apoyo para la cirugía

Dr. Pilar Moreno. Hospital de la Paz. Madrid

09:30-10:15 Anomalías faciales y la pintura de Goya

Dr. Florencio Monje Gil. Hospital Infanta Cristina. Badajoz

10:15-11:00 Comunicaciones

C201 INTRAORBITAL INCIDENTAL FINDINGS ON MDCT

Aguilar Arjona, José Antonio; Santos Armentia, M^o Eloisa; Silva Priegue, Noelia

C133 MR FINDINGS OF NEURAL PATHWAYS IN PERINEURAL SPREAD OF HEAD AND NECK TUMORS

Caçador, Nuno; Carranca, Roberto; Quintela, Maria João; Cerqueira, Luis

C114 OPTICAL CHIASM MEASUREMENT BY 3-TESLA MAGNETIC RESONANCE IMAGING IN CHILDREN WITH ALBINISM

Madureira Casimiro, Carlos Manuel; Vicente Cunha, Gil; Marques, João; Silva, Eduardo; Castelo-Branco, Miguel

C188 A IMPORTÂNCIA DO RITMO CARDÍACO NO FLUXO TOTAL E VOLUME POR BATIDA NA AVALIAÇÃO DO FLUXO DO LCR

Forjaz Secca, Mario; Goulão, Augusto

C059 FMRI IN CHILDREN WITH ALBINISM: USEFULNESS IN CLINICAL DIAGNOSIS OF ABNORMAL RETINO-CORTICAL PROJECTIONS

Vicente Cunha, Gil; Carvalho, Rita; Ferreira, Carlos; Silva, Eduardo; Castelo-Branco, Miguel

11:00-11:20 Café

11:20-12:30 Perfusión cerebral. ¿Cómo hacerla?

11:20-11:35 Perfusión CT

Dr. Joaquín Zamarro. Hospital Universitario Virgen de la Arrixaca. Murcia

11:35-11:50 Perfusión MR.

Dra. M. Ángeles Fernández Gil. Hospital Infanta Cristina. Badajoz

11:50-12:05 Arterial Spin Labeling ASL

Dr. Pedro Vilela. Hospital Garcia de Orta. Almada, Portugal

12:05-12:30 Perfusión en tumores. Casos prácticos

Dr. Pep Munuera. Hospital Vall d'Hebron. Barcelona

12:30-13:10 Comunicaciones

C089 ESTUDIO DEL MATERIAL HISTOPATOLÓGICO RECOGIDO EN FILTROS DISTALES DURANTE ANGIOPLASTIA Y STENT CAROTÍ DEOS (ASC) Y SU CORRELACIÓN CON LAS LESIONES ISQUÉMICAS SILENTES EN RM POTENCIADA EN DIFUSIÓN (DWI)

Piñero González de la Peña, Pilar; Mayol Deyá, Antonio; Moniche, Francisco; González-Marcos, José Ramón; González García, Alejandro

C181 WHITE-GRAY MATTER ECHOGENICITY RATIO AND RESISTIVE INDEX: SONOGRAPHIC BEDSIDE MARKERS OF CEREBRAL HYPOXIC ISCHEMIC INJURY?

Pinto, Pedro S.; Tekes, Aylin; Singhi, Samata; Northington, Frances J.; Huisman, Thierry A.G.M.

C192 EMERGENCY CT SCAN IN HEAD INJURIES

Rodrigues, David; Geraldo da Silva Couceiro, Ana Filipa; Pereira, Liliana; Antunes, Ana; Monteiro, Vanessa; Reimão, Sofia

C176 ROLE OF COMPUTED TOMOGRAPHY (CT) SCAN IN THE EMERGENCY DEPARTMENT IN NON TRAUMATIC NEURORADIOLOGICAL PATIENTS- EXPERIENCE OF SANTA MARIA HOSPITAL, LISBON

Geraldo da Silva Couceiro, Ana Filipa; Reimão, Pereira; Conceição Pereira, Liliana; Nuno Rodrigues, David; Francisco Silva, Carlos

C095 A RETROSPECTIVE STUDY ABOUT THE USEFULNESS OF PROTON MR SPECTROSCOPY IN THE DISCRIMINATION BETWEEN TUMOUR AND PSEUDOTUMOURAL LESION IN SOLID BRAIN MASSES

Mañós Torra, Carles; Cos Domingo, Mónica; Camins Simon, Angels; Aguilera Grijalvo, Carles; Arus Caralto, Carles

13:10-13:40 Inauguración Oficial

13:40-14:00 Nombramiento Socios Honor

14:00-16:00 Comida

16:00-16:15 Presentación premio a la mejor publicación 2009: "Lumbar Spine: Agreement in the Interpretation of 1.5-T MR Images by Using the Nordic Modic Consensus Group Classification Form"

Dr. Estanislao Arana. Fundación Instituto Valenciano de Oncología. Valencia

16:15-16:30 Resección quirúrgica de los gliomas de alto grado guiada con Ácido Aminolevulínico (5-ALA)

Dr. Luis Miguel Bernal García y Dr. José Manuel Cabezudo. Servicio Neurocirugía. Hospital Infanta Cristina. Badajoz

16:30-16:55 Comunicaciones

C092 SPINAL CORD MR IMAGING IN CLINICALLY ISOLATED SYNDROMES

Auger Acosta, Cristina; Vert, Carla; Tintoré Subirana, Mar; Montalban Gairin, Xavier; Rovira Cañellas, Alex

C116 DIAGNOSTIC VALUE OF CALLOSAL LESIONS IN CLINICALLY ISOLATED SYNDROMES?

Auger Acosta, Cristina; Vert, Carla; Tintoré Subirana, Mar; Mitjana Penella, Raquel; Rovira Cañellas, Alex

C125 DIAGNOSTIC VALUE OF BRAIN HYPO-INTENSE LESIONS ON UNENHANCED T1-WEIGHTED MR IMAGES IN CLINICALLY ISOLATED SYNDROMES

Mitjana Penella, Raquel; Auger Acosta, Cristina; Tintoré Subirana, Mar; Montalbán Gairin, Xavier; Rovira Cañellas, Alex

16:55-17:35 **Lectura y discusión de casos de Neurorradiología Intervencionista**

17:35-18:35 **Comunicaciones**

C027 TRATAMIENTO ENDOVASCULAR DE LOS ANEURISMAS DE LA ACM

Álvarez Vázquez, Ana; Fernández García, Nuria; Murias Quintana, Eduardo; Vega Valdés, Pedro; Meilán Martínez, Angela

C120 SONOGRAFÍA DE LA SUSTANCIA NIGRA DE PACIENTES CON ENFERMEDAD DE PARKINSON CON MUTACIÓN DEL GEN LRRK2

Cambra Martí, M^a Rosa; Callén, Antonio; de Fàbregues, Oriol; Kulisevsky, Jaime; Sánchez Laforja, Ana M.

C205 BIFURCATION CEREBRAL ANEURYSMS TREATED WITH Y-STENTING, COMBINATING OPEN-CELL AND CLOSED-CELL STENTS

López Rueda, Antonio; Blasco, Jordi; San Roman, Luis; Gil, Joaquín; Macho, Juan

C206 MULTI-CENTER EARLY EXPERIENCE WITH THE NEW TREVO THROMBECTOMY DEVICE

López Rueda, Antonio; Macho, Juan; Liebig, T; Andersson, T; Killer, M; Reis, João

C189 SILK STENT IN THE TREATMENT OF INTRACRANIAL ANEURYSMS - SHORT AND MID-TERM EXPERIENCE

Neto, Lia; Santos, Carolina; Moura Guedes, Miguel; Sequeira, Paulo; Campos, Jorge

C012 PAINFUL VERTEBRAL HEMANGIOMA: ALCOHOL, CEMENT OR BOTH?

Pérez Aguilera, Sandra; Marin Aznar, Anna; Zauner Jakubik, Martin

C028 TÉCNICAS ASISTIDAS PARA EL TRATAMIENTO DE ANEURISMAS CEREBRALES

Fernández García, Nuria; Álvarez Vázquez, Ana; Murias Quintana, Eduardo; Gil, Alberto; López-Ibor, L

18:35-19:15 **Asambleas SENR y SPNR**



SÁBADO 13 de Noviembre 2010

9:00- 10:00 Comunicaciones

C180 VOXEL BASED MORPHOMETRY ANALYSIS IN SCA3 PATIENTS? AUTOMATED QUANTIFICATION AND VISUALIZATION OF ATROPHY PATTERNS

Paradinha Nunes, César; Vicente Cunha, Gil; Ferreira, Carlos; Januario, Cristina; Castelo-Branco, Miguel

C208 VOLUMETRÍA AUTOMATIZADA DE HIPOCAMPO EN ENFERMEDAD DE ALZHEIMER Y DETERIORO COGNITIVO LEVE

Álvarez-Linera Prado, Juan; Molina, Elena; García-Polo, Pablo; Hernández-Tamames, Juan Antonio; Frank, Ana

C209 CORRELACIÓN ENTRE PERFUSIÓN CON ASL Y PET EN ENFERMEDAD DE ALZHEIMER Y CONTROLES JÓVENES Y ANCIANOS

Álvarez-Linera Prado, Juan; Maldonado, Antonio; Hernández-Tamames, Juan Antonio; García-Polo, Pablo; Frank, Ana

C210 ATROFIA SELECTIVA DEL GIRO CINGULADO EN ENFERMEDAD DE ALZHEIMER(EA) AVANZADA

Ramos, Ana; Dobato-Ayuso, José Luis; Pajares, Gonzalo; León, Beatriz; Hernández-Tamames, Juan Antonio; Álvarez-Linera Prado, Juan

C196 CEREBRO Y ENTRENAMIENTO INTENSIVO: DETECCIÓN DE CAMBIOS ESTRUCTURALES Y FUNCIONALES MEDIANTE RM

Álvarez-Linera Prado, Juan; Burgaleta, Miquel; Martínez, Kenia; Solana, Ana Beatriz; Ramos, Ana; Colom, Roberto

C173 MR IMAGING FEATURES OF PEDIATRIC MENINGIOMAS

Pinto, Pedro S.; Patay, Zoltan; Jordan, Lori; Huisman, Thierry A.G.M.; Tekes, Aylin

C203 RADIOLOGICAL PORTABILITY: PRELIMINARY NOTES

Fernandes, Antonio; Cordeiro, Miguel; Castro, Maria do Céu

10:00-10:30 Neuroradiology, a SWOT analysis (strengths, weaknesses, opportunities and threats)

Dr. Paul M. Parizel. Antwerp University Hospital. Edegem, Bélgica

10:30-11:00 Comunicaciones

C046 STRUCTURAL AND FUNCTIONAL MRI COMPARATIVE STUDY BETWEEN CORTICAL DYSPLASIA AND LOW GRADE GLIOMAS

González Ortiz, Sofía; Capellades Font, Jaume; Medrano Martorell, Santiago; Bargalló Alabart, Núria

C108 APORTACIÓN DE LAS NUEVAS TÉCNICAS DE RM EN EL ESTUDIO DE LOS LINFOMAS PRIMARIOS DEL SNC (LPSNC)


Salvador Alvarez, Elena; Hilaria, Amaya; Ortiz de Mendivil, Ana; Lagares, Alfonso; Ramos, Ana

C119 DURAL ARTERIOVENOUS SHUNTS? DO WE KNOW THE NATURAL HISTORY?

Parreira, Tiago; Vilela, Pedro; Goulão, Augusto

C128 UTILIDAD DE LA RM PERFUSIÓN Y DIFUSIÓN EN LA GRADACIÓN TUMORAL DE LOS GLIOMAS USEFULNESS OF PERFUSION AND DIFFUSION MRI IN THE PREOPERATIVE GRADING OF GLIOMAS

Hilaria, Amaya; Salvador Alvarez, Elena; Pérez-Núñez, Ángel; Lagares, Alfonso; Ramos, Ana



11:00-11:30 Café

11:30-12:00 Caracterización de la placa de ateroma con RM

Dra. Núria Bargalló. Hospital Clinic. Barcelona

12:00-12:40 Comunicaciones

C172 CAVERNOUS SINUS DURAL FISTULAE TREATED BY TRANSVENOUS APPROACH THROUGH THE FACIAL VEIN: REPORT OF TWO CASES
Carvalho, Raquel; Rocha, João; Ribeiro, Manuel; Soares-Fernandes, João; Rocha, Jaime

C197 MANAGEMENT OF DURAL CEREBRAL COMPLEX FISTULAS
Carvalho, Raquel; Ribeiro, Manuel; Rocha, Jaime; Guimaraens, P.; Casasco, A.

C122 ENDOVASCULAR APPROACH OF 14 ANTERIOR CHOROIDAL ARTERY ANEURYSMS

López Rueda, Antonio; Fernández, Guillermo; San Roman, Luis; Blasco, Jordi; Macho, Juan

C024 CT-GUIDED MULTIPLE KYPHOPLASTY IN THE TREATMENT OF SPINAL PAIN

Muntané Sánchez, Amadeo; Aja Rodriguez, Lucia; Fontes Caramé, Daniel; Mayoral Rojals, Victor; Aixut Lorenzo, Sonia

C118 CARACTERIZACIÓN DE LA PLACA CAROTÍDEA MEDIANTE

ECOGRAFIA INTRAVASCULAR CON HISTOLOGÍA VIRTUAL (IVUS-VH) EN

PACIENTES CON SÍNTOMAS RECIENTES

Ruiz Guerrero, Clara; Gutierrez Jarrin, Isabel; Nacarino Mejías, Verónica; Mayol Deyá, Antonio; González García, Alejandro

12:40-13:10 Revisión Crítica de la situación actual del tratamiento endovascular de la estenosis carotídea extracraneal

Dr. Enrique Castro Reyes. Hospital General Universitario Gregorio Marañón. Madrid

13:10-14:10 Comunicaciones

C016 CYSTS IN OSTEOPOROTIC VERTEBRAL FRACTURES: PRIORITY TREATMENT WITH VERTEBROPLASTY

Marin Aznar, Anna; Pérez Aguilera, Sandra; Zauner Jakubik, Martin

C152 COMPARING T1 AND T2 DIXON FAT AND WATER SUPPRESSION SEQUENCES WITH CONVENTIONAL FATSAT AND STIR TECHNIQUES FOR THE STUDY OF THE LUMBAR SPINE

Seixas, Daniela; Brandão, Sofia; Castro, Sérgio; Bernardes, Irene; Ayres Basto, Margarida

C061 LOOKING FOR CALCIUM IN THE SPINE: CLINICAL IMPORTANCE OF SPINAL CALCIFICATIONS SEEN IN MDCT

González Vázquez, María; Aguilar Arjona, José Antonio; Castellón, Daniel; Santos Armentia, M^a Eloisa

C082 IMAGING AND ELECTRO-CLINICAL SPECTRUM OF TRANSIENT PERIICHTAL MRI ABNORMALITIES AND THEIR LONG-TERM OUTCOME

Martins Soares, Pedro; Canas, Nuno; Breia, Ana Paula; Saraiva, Paulo; Jordão, Constança

C070 HALLAZGOS DE RESONANCIA MAGNÉTICA EN PACIENTES CON ESTATUS EPILÉPTICO

González Ortiz, Sofía; Vivanco Hidalgo, Rosa; Rocamora Zuñiga, Rodrigo; Capellades Font, Jaume

14:10-14:20 Clausura

Posters

- C025** ESTUDIO DE LA HIPÓFISIS CON RESONANCIA MAGNÉTICA (RM). COMO INTERPRETAR LOS HALLAZGOS Y QUÉ DATOS DESTACAR
Vañó Molina, María; Mollà Olmos, Enrique; Jornet Fayos, José; Caño Gómez, Arantxa; Pastor Del Campo, Aida
- C030** TRATAMIENTO PERCUTANEO DE UNA FÍSTULA CARÓTIDA CAVERNOSA
Redondo Buil, Pilar; Sánchez Rubio, Nancy; Benítez Vázquez, Ana; Murias Quintana, Eduardo; Gil, Alberto
- C031** TRATAMIENTO ENDOVASCULAR DE LA ENFERMEDAD DE MOYA-MOYA
Sánchez Rubio, Nancy; Redondo Buil, Pilar; Murias Quintana, Eduardo; Gil, Alberto; Meilán Martínez, Angela
- C034** NEUROLOGICAL EMERGENCIES: CLASSIFICATION AND DIAGNOSIS OF INTRACRANIAL HAEMORRHAGES
Roma de Villegas, Elena; Miralles, Salvador; Pellicer, Blanca; Poyatos Ruiperez, Cecilio
- C035** EPILEPSIA EN PEDIATRIA: REVISION EN NEUROIMAGEN
Zorzo Sanchez, Cristina; Gonzalez Garcia, Beatriz; Llosa Sanz, Maria Angeles; Gonzalez Gordaliza, Cristina; Serrano Belmar, Sergio
- C038** SD DE DUANE: CORRELACIÓN CLÍNICA Y RM
Rodríguez Martínez, Daniel; Valdivielso More, Vanessa; Carvajal Diaz, Antonio; Visa Nassarre, Josep; Prenafeta Moreno, Mario
- C039** HERNIA DISCAL INTRADURAL POSTDICECTOMÍA
Piña Batista, Kelvin; Botana Fernandez, Marcos; Rial Basalo, Juan Carlos; Campa-Santamarina, Jose Torres; De Leon , Ramon
- C040** SINUS PERICRANII: A PROPOSITO DE UN CASO
Piña Batista, Kelvin; Rial Basalo, Juan Carlos; Botana Fernandez, Marcos; Saiz Ayala, Antonio; Alvarez Reyes, Kenia
- C042** PATOLOGIA URGENTE DE LA COLUMNA VERTEBRAL : HALLAZGOS EN RM
Diez García, Luis Javier; Gomez, Begue ; Salas Lorente, Carmen; Garcia, Gil ; Galdos, Vicandi
- C043** ATYPICAL GLIOBLASTOMA.
Sarabia Herrero, Rosario; Rodríguez Velasco, Margarita; Zamora Martínez, T; Fuertes Arijá, JJ
- C048** IMAGEN DEL ICTUS ISQUEMICO
Leiva Salinas, Carlos; Flors, Lucía; Poyatos Ruiperez, Cecilio; Leiva Santana, Carlos; Wintermark, Max
- C050** TRATAMIENTO MULTIDISCIPLINAR DE UN ANEURISMA FUSIFORME DE LA ACM IZQUIERDA Y DE UN TEMBLOR DE ORIGEN VASCULAR
Escobar Mallada, Beatriz; Murias Quintana, Eduardo; Vega Valdés, Pedro; Seijo, Fernando; Gil, Alberto
- C052** ANGIOPATIA AMILOIDEA CEREBRAL SUPERFICIAL: UNA ENTIDAD SUBESTIMADA
Benítez Vázquez, Ana; Redondo Buil, Pilar; Fernández Hernando, Moises; Santamarta Liebana, Elena; Saiz Ayala, Antonio
- C053** ANEURISMAS BLISTER-LIKE: A PROPÓSITO DE DOS CASOS
Pereira Menendez, Covadonga; Meilán Martínez, Angela; Murias Quintana, Eduardo; Vega Valdés, Pedro; Santamarta Liebana, Elena
- C054** LEAVE ALONE LESIONS OF THE PETROUS APEX AND OTHER LESIONS IN THIS ANATOMIC LOCATION
Pérez-Peña del Llano, Mar; Pastor, Lorenzo; Llavona, Jose; Gonzalez-Huerta, Cristina; López Muñoz, Beatriz
- C055** INFARTOS CEREBRALES SECUNDARIOS A ENDOCARDITIS TROMBÓTICA NO BACTERIANA
Grivé Isern, Elisenda; Frascheri, Laura; Pujadas, Ramon; Millá, Lidón
- C056** CALVARIAL LESIONS: IMAGING REVIEW
Arana Fernandez de Moya, Estanislao; Marchueda Fluixa, Ana; Pelechano Gómez, Paula; Santos Cores, Jesús; Martín García, Isabel
- C057** MENINGOCELE OF MECKEL'S CAVE
Vila Nieto, Oscar Miguel; Caldera Díaz, Adriana Carolina; Rocha Garcia, Ana María; Martínez Cueto, Pedro; Rodríguez Lopez, Daniel
- C060** INFARTO TALAMICO BILATERAL Y ARTERIA DE PERCHERON: A PROPÓSITO DE UN CASO
Parra Ramírez, Paula Andrea; Franco Muñoz, Mauricio; Trinidad Ríos, Sergio; Moyano Calvente, Sergio Luis; Pineda Nuñez, Luis Fernando

- C062 NEURORADIOLOGY OF ALCOHOLISM: A PICTORIAL REVIEW
Rodríguez Camero, Pablo; Cárdenas Del Carre, Agustín María; Barahona, Raul; Jorquera Moya, Manuela; Yus Fuertes, Miguel
- C071 PRIMARY BRAIN MALFORMATIONS IN SYNDROMIC CRANIOSYNOSTOSES
Castro Mendes, Virginia; Pinto Ferreira, Diana; Carvalho Pereira, Josué; Ribeiro Silva, Maria Luis
- C073 GANGLIOGLIOMA/ASTROCITOMA DESMOPLASICO INFANTIL CEREBRAL HETEROTÓPICO
Encarnación Díaz, Johnson; Piña Batista, Kelvin; Puella, Jose Joaquin; Ramírez Penso, Cleto Rafael; Pérez, Miguelina
- C074 CT AND MRI FINDINGS OF BILATERAL PARASPINAL TETIOLOMAS
Madureira Casimiro, Carlos Manuel; Esteves Martins, Joana; Parreira, Tiago; Batista, Sónia; Melo Freitas, Luis Pedro
- C079 GADOLINIUM-ENHANCED MAGNETIC RESONANCE CISTERNOGRAPHY IN DETECTION OF CEREBROSPINAL FLUID RHINORRHEA
Madureira Casimiro, Carlos Manuel; Melo Freitas, Luis Pedro; Esteves Martins, Joana; Parreira, Tiago; Cordeiro, Miguel
- C080 MRI CONTRIBUTION TO THE DIFFERENTIAL DIAGNOSIS OF MULTIPLE SCLEROSIS-LIKE DISEASE
Madureira Casimiro, Carlos Manuel; Batista, Sónia; Esteves Martins, Joana; Parreira, Tiago; Melo Freitas, Luis Pedro
- C081 TUMOUR-LIKE LESIONS IN MULTIPLE SCLEROSIS
Madureira Casimiro, Carlos Manuel; Batista, Sónia; Esteves Martins, Joana; Parreira, Tiago; Melo Freitas, Luis Pedro
- C085 TUMORES CEREBRALES INTRAAXIALES PRIMARIOS: MÁS ALLÁ DEL GLIOBLASTOMA MULTIFORME.
Escribano Talaya, Margarita; Hernández Castro, Antonio; Villar García, Miguel; Lopez Martinez, Lorena; Losa Palacios, Angel
- C086 ENDOVASCULAR TREATMENT OF ANEURYSMAL BONE CYST
Vila Nieto, Oscar Miguel; Cea Pereira, Sonia; Martinez Cueto, Pedro; Tilve Gómez, Amara
- C091 CASUÍSTICA DEL HOSPITAL DE MÉRIDA DE METÁSTASIS SNC EN CÁNCER DE MAMA. HALLAZGOS EN TUMORES TRIPLE NEGATIVO
Castañón Martínez, Rocío; Salinas Delicado, Aurora; Cárdenas Rodríguez, María Consolacion; Rebolledo Vicente, Manuela; Alonso Avalos, Fernando
- C093 DIFFUSION-WEIGHTED IMAGING ON CREUTZFELDT JAKOB DISEASE : A HELPFUL TOOL FOR DIAGNOSIS
Cárdenas Del Carre, Agustín María; Rodríguez, Pablo; Jorquera Moya, Manuela; Yus Fuertes, Miguel
- C096 SÍNDROME DE ALARMA CAPSULAR: HALLAZGOS CLINICO-RADIOLÓGICOS
Fernández Hernandez, Moises; Saiz Ayala, Antonio ; Santamarta Liebana, Elena
- C097 THE BASAL GANGLIA. SOMETHING MORE THAN MOVEMENT: MOTION, COGNITION AND EMOTION
González Montaña, Victoria M^a; Zamorano Pozo, Tamara Marcela; Querol Pascual, Rosa; Álvarez-Linera Prado, Juan; Palacios Bote, Ramón
- C098 NEUROIMAGING FEATURES OF ANGIOCENTRIC GLIOMA
Castro Mendes, Virginia; Pinto Ferreira, Diana; Silva Fernandes, Ana; Ribeiro Silva, Maria Luis
- C099 CT AND MRI FINDINGS OF AN ATRETIC PARIETAL CEPHALOCELE ASSOCIATED TO APERT SYNDROME
Castro Mendes, Virginia; Pinto Ferreira, Diana; Simões Mettelo, Marco; Ayres Basto, Margarida; Ribeiro Silva, Maria Luis
- C100 FOCAL PAROTID LESIONS: ASSESSMENT WITH ULTRASOUND
Bueno Palomino, Antonio; Roldan Romero, Elisa; Seguí Azpilcueta, Pedro; Bravo Rodriguez, Francisco; Ramos Gómez, Manuel José
- C102 INTRAMEDULLARY AND EXTRAMEDULLARY LESION. WHAT IS THE DIAGNOSIS?
Martins Soares, Pedro; Silveira, Cícero; Graça, Joana; Jordão, Constança; Dominguez, Manuel
- C103 OCLUSIÓN DE LA ARTERIA DE PERCHERÓN; REVISIÓN DE DOS CASOS
Esteban Saiz, Raquel; Castañón Martínez, Rocío; Rodríguez Velasco, Margarita; Arribas García, Javier; Virués Vázquez, Rafael
- C107 SUPERIOR ORBITAL FISSURE SYNDROME IN A DIABETIC PATIENT
Carreiro, Ángel; Pina, Sofia; Moreira, Bruno
- C109 RM EN LA PATOLOGÍA URGENTE RAQUIMEDULAR
Salvador Alvarez, Elena

- C112 CAPILLARY HEMANGIOBLASTOMA DIAGNOSED BY FETAL MRI
Arantes, Mavilde; Mendes, Virginia; Gruber, Andreas; Kasprian, Gregor; Prayer, Daniela
- C113 TRANSVENOUS EMBOLIZATION OF CAVERNOUS SINUS DURAL AVF BY DIRECT SUPERIOR OPHTHALMIC VEIN CANNULATION THROUGH ORBITOTOMY.
Vilela, Pedro; Barbosa, Nuno; Saraiva, Paulo; Goulão, Augusto
- C115 REPERFUSION RESULTS FROM THE FIRST-IN-MAN STUDY WITH TREVO SYSTEM - A NEW THROMBECTOMY DEVICE
Madureira Casimiro, Carlos Manuel; Baptista, Tiago; Fragata, Isabel; Ribeiro, Clara; Reis, João
- C123 RM EN DEMENCIAS RÁPIDAMENTE PROGRESIVAS: ENFERMEDAD DE CRUTZFELDT-JAKOB (ECJ)
Núñez Marín, Fidel; de Juan Delago, Manuel; Granell Moreno, Esther; Sala, Isabel; Gómez Ansón, Beatriz
- C124 TOXOPLASMOSIS PRESENTING AS A BUTTERFLY LESION - A CHALLENGING DIAGNOSIS
Fernandes Figueiredo, Rita; Reis, Carina; Chamadoira, Clara; Castro, Lígia; Fonseca, Jose
- C126 ANALISIS DEL GROSOR CORTICAL EN PACIENTES CON LA PREMUTACIÓN DEL GEN FMR1(FXTAS Y NO FXTAS)
Granell Moreno, Esther; de Juan Delago, Manuel; Núñez Marín, Fidel; Gómez Ansón, Beatriz
- C127 THE LIMBIC SYSTEM: AN ESSENTIAL CIRCUIT
González Montaña, Victoria M^o; Leo Barahona, Maria; Mora Encinas, Jose Pedro; Álvarez-Linera Prado, Juan; Fernández Gil, M. Ángeles
- C129 COLOCACIÓN ENDOVASCULAR DE STENT COMO TRATAMIENTO DE LA ESTENOSIS CRÍTICA DE LA ARTERIA BASILAR. A PROPOSITO DE UN CASO.
Fonfria Esparcia, Carles; Pellicer, Blanca; Alcantud, Alberto; Martínez, José; Poyatos Ruiperez, Cecilio
- C131 CERVICAL AND INTRACRANIAL MRI FINDINGS IN TETRALOGY OF FALLOT: AN EXTREMELY RARE COMBINATION OF TETRALOGY OF FALLOT AND A PERSISTENT HYPOGLOSSAL ARTERY
Castro Mendes, Virginia; Pinto Ferreira, Diana; Fernandes Figueiredo, Rita; Dias da Costa, José Manuel
- C132 MAGNETIC RESSONANCE SIALOGRAPHY: A DIAGNOSTIC TOOL IN SALIVARY DISEASES
Quintela, Maria João; Carranca, Roberto; Caçador, Nuno; Cerqueira, Luis
- C135 SAFETY AND EFFICACY OF STARCLOSE DEVICE IN INTERVENTIONAL NEURORADIOLOGY
Gutiérrez Jarrín, Isabel; Nacarino Mejías, Verónica; González García, Alejandro; Mayol Deyá, Antonio
- C136 CARACTERÍSTICAS RADIOLÓGICAS DEL LINFOMA CEREBRAL PRIMARIO Y CONTEXTO ANATOMO-CLÍNICO.
Escribano Talaya, Margarita; Hernández Castro, Antonio; Lozano Setién, Elena; Abad Ortiz, Lorenzo; Vera Berón, Roberto
- C137 SEGURIDAD Y EFICACIA DEL DISPOSITIVO DE CIERRE ARTERIAL STARCLOSE EN NEURORRADIOLOGÍA INTERVENCIONISTA
Gutiérrez Jarrín, Isabel; Nacarino Mejías, Verónica; González García, Alejandro; Mayol Deyá, Antonio
- C138 TUBULAR FIBROMUSCULAR DYSPLASIA WITHOUT RENAL ARTERY INVOLVEMENT
Rocha Pereira, José Pedro; Carneiro, Ângelo; Teixeira, Cecília; Alves, Viriato; Xavier, João
- C139 ENCEFALOPATÍA POSTERIOR REVERSIBLE. CARACTERÍSTICAS EN RM
Leo Barahona, Maria; Zamorano Pozo, Tamara Marcela; Castañón Martínez, Rocio; Villa Rincón, Juan; Perez De Colosía, Víctor
- C140 CÓMO ABORDAR UNA HIPERINTENSIDAD DE LOS GANGLIOS BASALES EN LAS SECUENCIAS POTENCIA-DAS EN T1.
Mora Encinas, Jose Pedro; Leo Barahona, Maria; González Montaña, Victoria M^o; Palacios Bote, Ramón
- C141 CONFIRMATION BY MYELO COMPUTED TOMOGRAPHY OF A CEREBROSPINAL FLUID FISTULA ASSOCIATED WITH INNER EAR MALFORMATION
Moreales Deza, Edison Santos; Murias Quintana, Eduardo; Meilán Martínez, Angela; Saiz, Alberto; Santamarta Liebana, Elena
- C142 ENDOVASCULAR TREATMENT OF ACUTE ISCHEMIC STROKE - AN EXEMPLARY CASE
Rocha Pereira, José Pedro; Nunes, Pedro; Damásio, Joana; Alves, Viriato; Xavier, João
- C143 CONSUMO DE ALCOHOL Y RM: ¿QUÉ HAY DE NUEVO?
Mora Encinas, Jose Pedro; Zamorano Pozo, Tamara Marcela; Nogales Montero, Jorge Antonio; Leo Barahona, Maria; Fernández Gil, M. Ángeles
- C144 LOS SÍNDROMES NEUROCRUTÁNEOS: ESPECTRO DE ALTERACIONES NEURORRADIOLÓGICAS DEL SNC
Leo Barahona, Maria; Zamorano Pozo, Tamara Marcela; Castañón Martínez, Rocio; Mora Encinas, Jose Pedro; Rincón Rodera, Paloma

- C145 ALTERACIONES DE LA MIGRACIÓN NEURONAL
Mora Encinas, Jose Pedro; Domínguez Llera, Pilar; Mora Monago, Rocío; Rincón Rodera, Paloma; Villa Mínguez, Dámaso
- C146 CRANIAL INVOLVEMENT IN A CLINICAL CASE OF KLIPPEL-TRENAUNAY SYNDROME
Esteves Martins, Joana; Madureira Casimiro, Carlos Manuel; Santos Marnoto, Dina
- C147 CT, MRI AND DSA FINDINGS IN VON HIPPEL-LINDAU DISEASE
Esteves Martins, Joana; Madureira Casimiro, Carlos Manuel; Batista, Sónia; Santos Marnoto, Dina
- C148 FÍSTULAS DURALES. TRATAMIENTO ENDOVASCULAR
Domínguez Llera, Pilar; Mora Encinas, Jose Pedro; Trinidad Ruiz, Mario; Fernández de Alarcón, Luis; Zamorano Pozo, Tamara Marcela
- C149 A CASE REPORT: "BLACK FUNGUS" LESIONS MIMICKING TUBERCULOUS GRANULOMA AND ARACHNOIDITIS.
Ferreira, Diana; Metello, Marco; Mendes, Virginia; Ribeiro, Natália; Dias da Costa, José Manuel
- C150 TUMORES CEREBRALES EN LA INFANCIA POCO FRECUENTES. HALLAZGOS RADIOLÓGICOS.
Domínguez Llera, Pilar; Arenas Moreno, Susana; Leo Barahona, María; González Montaña, Victoria M^º; Sierra Solis, Alberto
- C151 ENCEFALOPATÍA POSTERIOR REVERSIBLE. CARACTERÍSTICAS EN RMI.
Castañón Martínez, Rocio; Zamorano Pozo, Tamara Marcela; Mora Monago, Rocío; Villa Rincón, Juan; Perez De Colosía, Víctor
- C153 CONGENITAL PYRIFORM APERTURE STENOSIS
Pina, Sofia; Carneiro, Ângelo; Lopes, Alexandra; Gonçalves, Sara; Alves, Viriato; Ribeiro, Valentina
- C154 ATYPICAL PRESENTATIONS OF LISTERIA MONOCYTOGENES IN THE CENTRAL NERVOUS SYSTEM
Bousende, Marco; Palma, Teresa; Cravo, Isabel
- C156 UN PASEO POR LA PATOLOGÍA CEREBELOSA: HALLAZGOS EN IMAGEN.
Leo Barahona, María; Montaña Gonzales, M.Victoria; Trinidad Ruiz, Mario; Malca Balcazar, Jonh Fernando; Fernández Gil, M. Angeles
- C157 PSEUDO-ANEURYSM OF THE CAVERNOUS PORTION OF THE INTERNAL CAROTID ARTERY AFTER HEAD TRAUMA: A CASE REPORT
Vide H. S. Riobom Brochada, Ana Teresa; Marques, Ana Maria; Silva, Maria Luis; Ferreira, Diana; Dias da Costa, José Manuel
- C160 CEREBELO: MÁS ALLÁ DE LA COORDINACIÓN PRIMITIVOS. HALLAZGOS EN IMAGEN
Leo Barahona, María; Zamorano Pozo, Tamara Marcela; Arenas Moreno, Susana; Malca Balcazar, Jonh Fernando; Fernández Gil, M. Angeles
- C159 CEREBELO: MÁS ALLÁ DE LA COORDINACIÓN MOTORA. ANATOMÍA ESTRUCTURAL Y FUNCIONAL.
Leo Barahona, María; Mora Encinas, Jose Pedro; Querol Pascual, Rosa; Gañán Presmanes, Yolanda; Fernández Gil, M. Angeles
- C161 CEREBRAL PROLIFERATIVE ANGIOPATHY - A RARE OR AN UNDERDIAGNOSED ENTITY?
Costa Gomes, Bruno; Nunes, Joana; Gouveia, Paula; Garcia, Teresa
- C163 NEUROBORRELIOSE - UMA CAUSA DE PARÈSIA FACIAL BILATERAL
Patricio Ferreira, Madalena; Ribeiro Conceição, Carla; Francisco, Telma; Brito, Maria João; Reis, João
- C165 ATIPICAL FINDINGS IN A PATIENT WITH NEUROCIISTERCICOSIS? CLINICAL CASE
Metello, Marco; Ferreira, Diana; Dias da Costa, José Manuel; Amaral, Diana; Ayres Basto, Margarida
- C166 DÉFICIT ATENCIONAL DURANTE LA FASE AGUDA DEL TRAUMATISMO CRANEOENCEFÁLICO: UN ESTUDIO LONGITUDINAL MEDIANTE TENSOR DE DIFUSION ATTENTIONAL DEFICITS DURING THE ACUTE PHASE OF TRAUMATIC BRAIN INJURY: A LONGITUDINAL STUDY USING DIFFUSION TENSOR
Ramos, Ana; Hilario, Amaya; Ríos, Marcos; Periañez, Jose Antonio; Lagares, Alfonso
- C167 INCREASED SIGNAL IN THE SUBARACHNOID SPACE ON FLUID-ATTENUATED INVERSION RECOVERY IMAGING ASSOCIATED WITH STATUS EPILEPTICUS
Carvalho, Raquel; Kurochka, Svitlana; Ribeiro, Manuel; Rocha, Jaime; Soares-Fernandes, João
- C169 ESTENOSE CONGÉNITA DA ABERTURA PIRIFORME
Patricio Ferreira, Madalena; Ribeiro Conceição, Carla; Monteiro, Luisa; Cunha, Inês; Reis, João
- C170 LATERAL SEMICIRCULAR CANAL DYSPLASIA: A CASE REPORT AND A REVIEW OF THE LITERATURE
Paradinha Nunes, César; Tomé, Pedro; Carreiro, Inês

- 
- C171 MR IMAGING FINDINGS IN AFRICAN TRYPANOSOMIASIS
Carvalho, Raquel; Rocha, João; Ribeiro, Manuel; Rocha, Jaime; Soares-Fernandes, João
- C174 AN ELUSIVE DIAGNOSIS OF SUPERFICIAL SIDEROSIS: A CASE REPORT
Paradinha Nunes, César; Carreiro, Inês; Januario, Cristina
- C175 ANATOMÍA MORFOLÓGICA Y FUNCIONAL DE LA REGIÓN PREFRONTAL
Canbrera Zubizarreta, Alberto; García Beldarrain, Marian; García-Monco, Carlos; Saralegui Prieto, Ibone; Fernandez Ruanova, Begoña
- C177 AGGRESSIVE BEHAVIOUR IN MENINGIOMAS - THE RHABDOID MENINGIOMA
Costa Gomes, Bruno; Nunes, Joana; Rebelo, Olinda; Gouveia, Paula; Garcia, Teresa
- C179 PROGRESSIVE MULTIFOCAL LEUKOENCEPHALOPATHY IN A PATIENT TREATED WITH NATALIZUMAB AND SUBSEQUENT DEVELOPMENT OF IMMUNE RECONSTITUTION INFLAMMATORY SYNDROME
Sanchez Monforte, Joaquín; Yus Fuertes, Miguel; Ruiz Ollero, Antonio; Arroyo, Rafael; Jorquera Moya, Manuela
- C182 CANDIDÍASE MILIAR CÉREBRAL
Patricio Ferreira, Madalena; Ribeiro Conceição, Carla; Brito, Maria João; Estrada, João; Reis, João
- C183 INTRA-ARTERIAL TREATMENT OF ACUTE ISCHEMIC STROKE - ANALYSIS OF A GROUP OF PATIENTS
Rocha Pereira, José Pedro; Carneiro, Ângelo; Alves, Viriato; Tuna, Assunção; Xavier, João
- C184 PITUICYTOMA PRESENTING WITH SPONTANEOUS HEMORRHAGE
Pinto, Pedro S.; Carvalho, André Couto; Moreira, Bruno; Melo-Pires, Manuel; Xavier, João
- C185 WYBURN- MASON SYNDROME
Neto, Lia; Geraldo da Silva Couceiro, Ana Filipa; Biscoito, Luisa; Farias, João Paulo
- C190 DIAGNÓSTICO DIFERENCIAL DE PROCESOS EXPANSIVOS EN EL CANAL ESPINAL.
Esteban Saiz, Raquel; Udaondo Cascante, Maria Antonia; Andrés García, Nuria; Núñez Miguel, Elena; Sánchez Ronco, Marta
- C193 CONGENITAL CYSTIC EYE WITH CORPUS CALLOSUM HYPOPLASIA
Pinto, Pedro S.; Moreira, Bruno; Ribeiro, Valentina
- C194 LEUCOKORIA IN A CHILD WITH STURGE-WEBER-SYNDROME (SWS): CASE REPORT OF CONCOMITANT TYPICAL AND ATYPICAL OPHTHALMOLOGIC FINDINGS AND REVIEW OF THE LITERATURE
Geraldo da Silva Couceiro, Ana Filipa; Bastos, Ana; Neto, Lia; Sousa, Rita; Sequeira, Paulo
- C195 IMAGIOLOGICAL FEATURES AND DIFFERENTIAL DIAGNOSIS OF MONOSTOTIC PAGET DISEASE OF THE SPINE- CLINICAL REPORT AND REVIEW OF THE LITERATURE
Geraldo da Silva Couceiro, Ana Filipa; Morgado, Carlos; Reimão, Sofia; Mendes dos Santos, Carolina; Guedes Campos, Jorge
- C198 LESIONES HIPERINTENSAS NO HEMORRÁGICAS EN EL CEREBRO EN ESTUDIOS DE RM POTENCIADOS EN T1
Poyatos Ruiperez, Cecilio; Leiva Salinas, Carlos
- C204 AN OVERVIEW ON DEVIC'S DISEASE: FROM LIMITED TO CLASSICAL FORM
Esteves Martins, Joana; Madureira Casimiro, Carlos Manuel; Marnoto, Dina
- C211 PREDICTING 90-DAY MORTALITY AFTER INTRACEREBRAL HEMORRHAGE. EXTERNAL VALIDATION OF THE CLINICAL SCALES MOST WIDELY USED.
Ramírez-Moreno, José M. ; Casado-Naranjo, Ignacio ; Calle, M. Luisa; Ollero-Ortiz, Ángela; Portilla-Cuenca, J. Carlos; Falcón, Alfonso; Tena-Mora, David
- C212 ABNORMALITIES OF THE SPINAL DURA MATER: ARE MULTIPLE CLINICAL SYNDROMES WITH DURAL LESIONS ASSOCIATED WITH ABNORMAL CONNECTIVE TISSUE?
Quiñones, Diana; Viaño, Juan
- C213 BONE CRANIAL METASTASIS OF GANGLIONEUROBLASTOMA
Nunnes Gomes, Pedro; Ramos, Cristina; Salgado, Ana; Pires, Melo; Cruz, Romeu

INFORMACIÓN GENERAL

Fecha y sede

11, 12 y 13 de Noviembre de 2010
Palacio de Congresos Manuel Rojas
(Ronda del Pilar s/n | 06002-Badajoz)

Cocktail de Bienvenida

El día 11 de Noviembre a las 20:00 tendrá lugar una visita guiada por el Museo Extremeño e Iberoamericano de Arte Contemporáneo (MEIAC, C/ Museo, s/n Badajoz), a la que seguirá a las 21:00 un cocktail de bienvenida. Será imprescindible presentar la identificación que le entregaremos con su documentación.

Cena de la Reunión

La cena de la reunión tendrá lugar el día 12 de Noviembre a las 21:00 en el Restaurante Quinta das Argamassas (Campo Maior, Portugal). Existirá un servicio de autobuses para el traslado y regreso del Restaurante, el punto de encuentro será el Palacio de Congresos a las 20:15. Será imprescindible presentar la identificación que le entregaremos con su documentación.

Premios

- Premio a la mejor comunicación oral
- Premio al mejor póster electrónico
- Premios Codman: consistirán en un premio en metálico y un diploma acreditativo para cada trabajo.

Normas de presentación de comunicaciones orales

Las presentaciones se realizarán desde el ordenador ubicado en el atril (Power Point). La duración de la exposición es de 8 minutos, se recomienda reservar 1 minuto para discusión o preguntas. Se recomienda cargar las presentaciones en el ordenador de proyección antes del inicio de la sesión.

Créditos

Se ha solicitado la acreditación al Sistema Español para la Acreditación de la Formación Médica Continuada.

Certificados

- Certificado de Asistencia: El certificado de asistencia será enviado por correo electrónico posteriormente a la Reunión
- Certificado de Créditos: Serán emitidos y enviados por correo electrónico con posterioridad a la Reunión a todos aquellos asistentes que hayan asistido a más del 80% de las sesiones y hayan cumplimentado el formulario de evaluación.
- Certificados de Comunicaciones Orales: Serán enviados por correo electrónico posteriormente a la Reunión.
- Certificados de Pósters electrónicos: Serán enviados por correo electrónico posteriormente a la Reunión.

Secretaría Técnica

La Secretaría Técnica estará abierta en el Palacio de Congresos desde el día 10 de Noviembre a las 17:00h

GRUPO GEYSECO, S.L.

Marina, 27 bajos | 08005 Barcelona
tel. 93 221 22 42 | fax. 932 217 005
senr@geyseco.es | www.geyseco.es

Agradecimiento

Ilustraciones de **Jesús Muñoz Gonzalo** (1950-1994), neurorradiólogo integral y polifacético. Su pasión artística y su dominio de pinceles, lienzos y colores fueron transportados al intervencionismo (catéteres, guías, agujas...). Fué un magnífico neurorradiólogo porque era un enorme Aprendiz de Hombre y el mejor de los amigos. Gracias por todo, Jesús.



Caja de Badajoz

SPONSOR PLATINO

**Boston
Scientific**
Delivering what's next.™

SPONSOR ORO

 grupo
cardiva

SPONSOR PLATA

GRIFOLS

 Microflux s.a.

 **TERUMO®**
We keep life flowing

COLABORADORES

 **Abbott**
A Promise for Life

 Carestream
HEALTH

 **Codman**
A Johnson & Johnson company
NEUROVASCULAR

GE Healthcare



 **Guerbet** | 
Contrast for Life

 **Olea**
medical

PHILIPS

SIEMENS